په نوزادو اوماشومانو کې د رکتوم پرولپس

کتابتونی

لیکوال

پوهندوی ډاکترنجیب الله رفیقي (ماسټر)

په نوزادو اوماشومانو کی د رکټوم پرولپس

لنډیز:

د رکټوم پرولپس پیښې زیاتره په ماشومانو کی رامنځته کیږی او د اطفالو د ډاکتر پواسطه یی درملنه کیږی. په محافظوی درملنه کی د قبضیت کنترول، د والدینو پواسطه په احتیاط ارجاع کول او نورماله وده یی مهم فکټورونه دی. کله چی محافظوی درملنه ناکامه سی او جنجالی عواقب پیداکړی نو د اوږدمهال ناروغی له کبله د ماشوم والدین پریشانه وی. په داسی حال کی جراحی درملنه غوره ده. په یوه څیړنه کی چی په لسو ناروغانو تر سره سوه ناروغانو د اوږد مهال لپاره د رکټوم پرولپس درلود چی د جراحی درملنې وروسته بغیر د جدی اختلاطاتو جوړ سول. نوموړی ناروغان د (simple subcutaneous encirclement of the anus) میتود پواسطه یا د مقعد شاوخواتر پوستکی لاندی په حلقوی شکل نه جذب کیدونکی محکم تار باندی اپریشن سول. نوموړی تارونه د ۴-۶ میاشتو وروسته یا خپله خطا سول یا ایسته سول. په څیړنه کی ۴ ناروغانو د دوهم ځل لپاره ګنډلو ته اړتیا پیداکړه او یو کس بیا دریم ځل ته هم اړتیا پیدا کړه.څنګه چی دغه پروسیجر یو محفوظ میتود دی نو ځکه یی د کټوم د پرولپس په حالت کی ټولو جراحانو ته توصیه کوو.

کلیدي کلیمي : د رکتوم پرولپس، simple subcutaneous encirclement of the anus یا د مقعد شاوخواتر پوستکی لاندی په حلقوی شکل ګنډل

سریزه :

انال کانال ۴ سانتی متره اوږودوالی لری چی د لیواتور انی عضلاتو څخه شروع تر anal verge پوری غځیدلی دی. ډینډیت لاین د ایمبریونیک انال غشاء د پخوانی ځای نمایندګی کوی. ددغه خط څخه لوړ د انال کانال مخاطی غشاء استوانه یی ایپیتلیوم دی او لاندی د پوستوکی سکواموس ایپیتیلیوم دی. د دغه خط څخه لوړ مخاطی غشاء د خودکاره اعصابو پواسطه تعصیب سوی ده او لاندی د پوډینډل عصب پواسطه تعصیب سوی ده. د هستولوژی له نظره انال کانال لاندی طبقی لری چی په ترتیب سره د داخل څخه خارج ته عبارت دی له مخاطی غشاء، تحت المخاط، عضلی داخلی حلقوی او خارجی طولانی طبقه. د رکټوم د حلقوی عضلی طبقی د امتداد ضخامت د انال کانال داخلی معصره جوړوی او په خارج کی بیا د پیوریکټال عضلی سره موازی د مخططو الیافو څخه د انال کانال خارجی معصره رامنځته کیږی. د رکټوم او انال کانال په پرولپس کی ددغه معصرو وظیفه ډیر رول لری. وریدی تخلیه د دغه خط څخه لوړ په سفلی میزینټریک او باب ورید دوران کی تخلیه کیږی، حال داچی تر دغه خط لاندی وریدی تخلیه په سیستمیک وریدی دوران کی تخلیه کیږی (Bhat, 2019).

په یوه څیړنه کی لاندی فکټورونه د رکټوم د پرولپس لپاره خطری بللی دی. مزمن قبضیت ۲۸٪ ,عصبی او اناټومیک تشوشات ۲۴٪, اسهالات ۲۰٪ ,سیسټیک فبروزیس ۱۱ ,نامعلومه علت ۱۷٪ . د یادولو وړ ده چی سیسټیک فبروزیس ګروپ کی د رکټوم پرولپس باید ډیر په جدی ډول تعقیب سی، په نورو څیړنو کی داسی موندنی موجودی وی چی د سیسټیک فبروزیس ۲۳٪ ناورغانو کی د رکټوم پرولپس رامنځته کیږی. او ۷۸٪ ناروغان یی مخکی تر دی چی د سیسټیک فبروزیس تشخیص وسی د رکټوم د پرولپس تجربه یی درلودلی وی. نو په هغه ګروپ ناروغانو کی چی د رکټوم په پرولپس کی یی سبب معلوم نه وی د سیسټیک فبرزویس خواته باید توجه وسی(Chammas et.al, 2014).

په نارینه وو کی د رکټوم پرولپس پیښې تر ښځو شپږچنده ډیره عامی دی. د نارینه وو ۷۵٪ د قبضیت تاریخچه لری چی په نتیجه کی د حوصلی فرش او د مقعد معصره کشیږی او معصره خپل کنترول له لاسه ورکوی او د رکټوم پرولپس رامنځته کوی، په ماشومانو کی یی پیښې د ژوند په اول کال کی زیاتی دی او تر هغه وروسته یی پیښې مخ په کمیدو دی. (Hill et al., 2015).

د رکتوم پرولپس زیاتره پیښې د myelomeningocele ، د مثانې exstrophy ، او د سږو د مزمنو ناروغیو سره یوځای وي. همدارنګه په صحت مندو ماشومانو کې د sacral curve نه موجودیت هم د رکتوم د پرولپس سبب ګرځي. په دغه وخت کې د رکتوم عمودي شکل ، د valves of Houston نه جوړیدل او د رکتوم د وحشي لیګامنټونو کمزوري حالت د رکتوم د پرولپس سبب کیږي. قبض او اسهال هم د رکتوم د پرولپس سره په ځینو وختونو کې یوځای وي(Chammas et.al, 2014).

د رکتوم د پرولپس سره مختلف فکتورونه تړاو لري، چې مزمن قبضیت اوتغوط کې زور وهل یې تر ټول عام (۵۲٪) دي ,همدارنګه نور اسباب یې هم په څیړنو کې د رکتوم د پرولپس لپاره خطري فکټورونه ثابت کړي دي چې عبارت دي له اسهالات، د رکتوم پرازیټونه، سوءتغذي، عصبي عضلي او عصبي تشوشات، میالومینینګوسیل(myelomeningocele)، د مثانې او کلویکا ایکسټروپي (bladder and cloacal exstrophy)، Hirschsprung ناروغي ، رواني تشوشات، لوړ انوریکټل سوءشکل، سیسټیک فیبروزیس، مزمن تنفسي انتانات او ټوخې.په څیړنه کې کې موندلې چې د رکتوم پولیپ، شیګیلوزیس او د لمفاوي عقداتو هایپرپلازیا هم د رکتوم د پرولپس سره تړاو لري) Tschuor et al., 2013)

مواد او میتود :

په ماشومانو کې د رکتوم د پرولپس تشخیص ډیر مهم دي چې ځیني وختونو د نورو پتالوژیو سره ډیر شباهت لري، د تشخیص په وخت کې دغه معلومات باید ډاکټر په نظر کې ونیسي. په اول کې پرولپس د تغوط په وخت کې د سور رنګه مخاطي غشا د حلقي په شکل راځرګندیږي. چې د مخاط، ویني علقاتو او غایطه موادو کې د ویني سره یوځای وي. د پرولپس د ساحې کولمه پړسیدلې، تخریش سوي او خونریزي ته ډیره مساعده وي. په متوسط درجه پیښو کې پرولپس سوي کولمه د تغوط څخه وروسته پخپله ارجاع کیږي. د رکتوم د پرولپس تشخیص تفریقي باید د هغه ایلیو سیکل تغلف سره تر سره سي چې د مقعد څخه د باندي راوتلې وي. په داسي حال کې چې د تغلف په حالت کې ماشوم ناروغ وي او په پرولپس کې صحت مند وي. په دې وخت کې ډاکټر کولی سی د پرولپس سوي کولمې او مقعدي معصره تر منځ د ګوتې په داخلیدو سره دغه دوه حالته سره بیل کړي. د تغلف په وخت کې ګوته داخلیدای سی مګر د رکتوم د پرلپس په وخت څنګه چې پرولپس سوي مخاطي غشاء د مقعد د شاوخوا د پوستوکي سره په امتداد کې ده نو ګوته نه سی داخلیدی.

په دې څیړنه د مختلفو څیړنو څخه معلومات راټول سوي دي. په یوه څیړنه کې لس ماشومان چې عادي محافظوي درملنې وروسته یې تداوي ناکامه سوي وه ، د څلور کالو په موده کې په جراحي میتود باندي تداوي سول. په نهو ماشومانو کې پرولپس مخاطي وو چې انال کانال یې هم ورسره نیولی وه او یو ماشوم کې بشپړ پرولپس وو چې نوموړی ماشوم مینینګوسیل هم درلود. شپږ ماشومان صحت مند وو، یوه ماشوم میالومینیګوسیل درلود او دری ماشومانو متعددي ولادي انومالي د برانکوپلمونری ډیسپلازیا په شمول درلودی. ټولو ماشومانو د ۲ کالو څخه لوړ عمر درلود. د ماسک اناستیزیا لاندي د موضوعي اناستیزیا پواسطه د پیري انال ساحه کې کې د شق ځای نشه سو. اماله د او د امعاوو د امادګۍ لپاره هیڅ شی نه دی استعمال سوی، په ځینو کیسونو کې تر عملیات مخکې تر نشي لاندي د امالې او رکتوم د ایریګیشن څخه استفاده تر سره سوی. پرولپس سوي کولمې بیرته ارجاع سوی په ۲ یا ۴ کواډرانټونو کې، په مخاطي جلدي اتصال ساحه کې د جلد د لاري تحت جلدي انساجو باندي شق تر سره سو. شق داسې تر سره سو چې سوچر او غوټې په ښه ډول پټې غرس سوی. د صفر یا یو نمبر پرولین نه جذب کیدونکې تار څخه د سویچ ستني په ذریعه د خارجي انال معصري څخه د باندي د مقعد ګردچاپیره تر جلد لاندي سوچر تر سره سو. چې په لاندي شکل کې یې لیدلی سی.

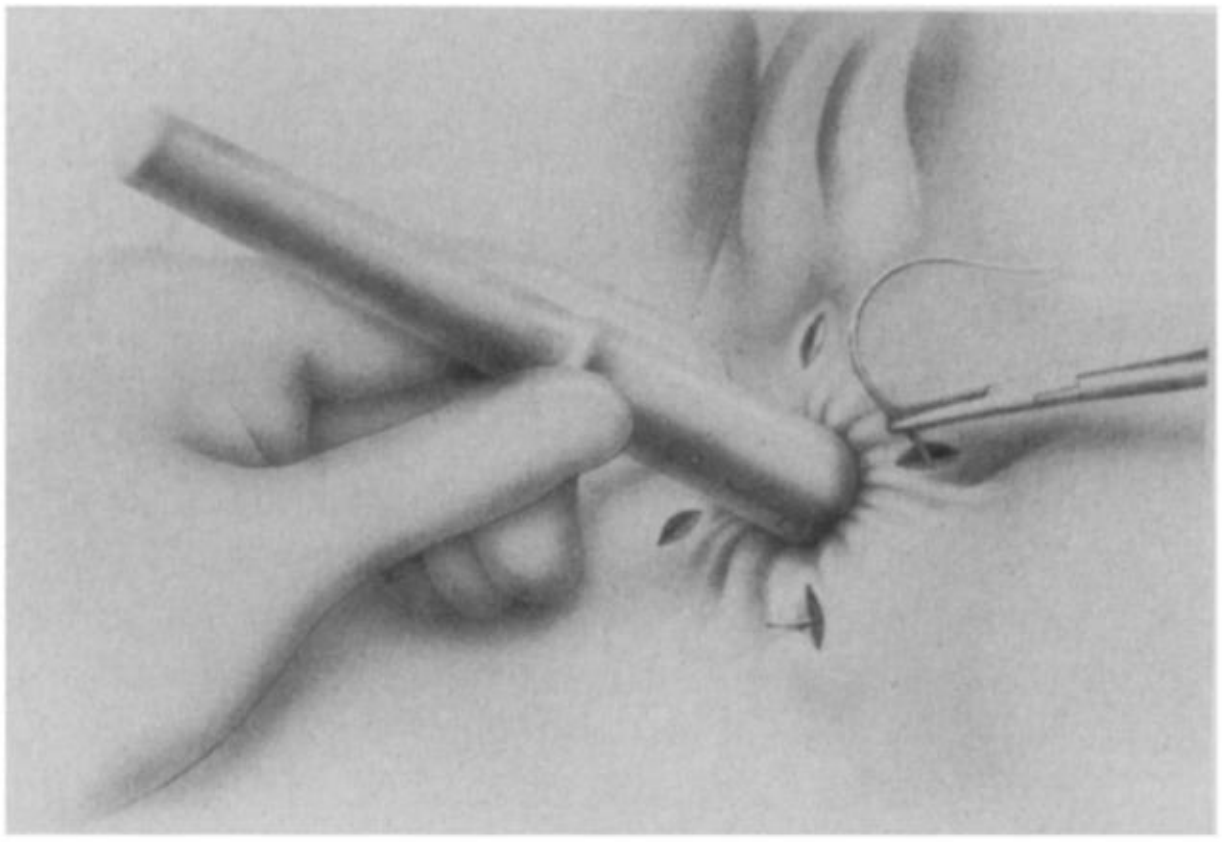

د هیگر ډیالیټر د ۷-۱۳ سایزونو څخه په استفادې سره د عمر مطابق سوچر ټینګ سو. په دوو ماشومانو کې د ۵ او ٦ سایز هیګر ډیالیټر څخه استفاده وسوه کوم مشکل د قبض په حساب نه دی رامنځته سوی. د جلد شق د جذب کیدونکی تار پواسطه وګنډل سو. ځینو ناروغانو ته د عملیات څخه وورسته د غایطه موادو نرموونکی یا stool softners توصیه سو، مګر په روټین ډول نه توصیه کیدل.

موندنې:

د زخم منتن کیدل او او نور جدی اختلاطاتو شتون نه درلود. د قبضیت کومه ستونزه نه وه. سوچر په اوسط ډول د اوو(۲۴-۱،۵) میاشتو لپاره پاته وه. او د درو ناروغانو څخه ونه ایستل شول. په هغه ناروغانو کی چی سوچر یی پری سوی وه په څلورو ناروغانو کی د دوهم ځل لپاره او په یوه ناروغ کی د دریم ځل لپاره سوچر تر سره سو. او د ۴-٦ میاشتو لپاره تر مراقبت لاندی ونیول سول. که څه هم درو ناروغانو کی د سوچرانو غوټی جلد ته راپورته سوی وی خوبیا هم پوستوکی ته کومه جدی ستونزه نه ده اوښتی. په ناروغانو کی یو ماشوم د سږو د ناجوړی له کبله مړ سو چی په مړینه کی یی د عملیات پروسیجر رول نه درلود.

مناقشه:

Oeconomopoulos او Swenson په خپله څیړنه کی داسی معلومات ورکړی وو چی Thiersch suture په نهه ماشومانو کی ښه نتیجه ورکړی وه، چی د هغوی د جملی څخه شپږو ماشومانو د مثانی ایکستروپی درلوده، یو ماشوم میالومینیګوسیل، یو ماشوم سیستیک فبروزیس او یوازی یو ماشوم صحت مند وو (Oeconomopoulos & Swenson, 2017).

دا څیړنه د ډیلر او ګروف د څیړنی سره ډیر شباهت لری، یوازینی استثناء یی داده چی د ډیلر په څیړنه کی د سالم ماشومانو شمیر د نیمایی په شاوخوا کی وو.

Oeconomopoulos او Swenson همدارنګه په خپله څیړنه کی ومونده چی ددی لپاره چی د سوچر د شکیدو مخنیوی وکړو، نو باید قوی نه جذب کیدونکی تار څخه کار واخلو.

د ډیلر او ګروف په څیړنه کی هم سوچر تار قوی وو، او د منتن کیدو، شکیدو او ډریناژ ستونزه نه وه، همدارنګه د سوچر په جریان کی ماشومانو اعراض نه درلودل او هیڅ ماشوم ته قبضیت پیدا نه سول.

د ماشومانو د رکتوم د پرولپس، د مخاطی غشاء په پراخ ډول د څیری کیدو او یا هم د رکتوم په خلف کی د سکلیروټیک موادو راجمع کیدو له امله غټ د نس عملیاتونه هم په اوسنی لیتراتورونو کی ذکر سویدی .د Thiersch suture یا simple subcutaneous encirclement of the anus پواسطه د رکتوم د پرولپس د جوړیدو چانس ۱۰۰ فیصد ته ډیر نژدی دی، او بل که چیری سوچر یا خطا سی او یا هم وشکیږی کیدای سی په اسانی سره بیا

نوموړی سوچر ترمیم سی، نو څکه نورو غتو اختلاطی پروسیجرونو ته لکه د توکسیک سکلیروتیک موادو زرق، اړتیا تر ډیره حده نه لیدل کیږی (Tschuor et al., 2013).

پایله:

خنگه چی د modified Thiersch procedure استعمال د پرولین په سوچر سره په لوړه کچه کامیاب میتود دی، او اختلاطات یی ډیر کم دی، نو څکه د مختلفونو څیړنو د نتیجی په نظر کی نیولو سره د رکتوم د پرولپس په وخت کی په ماشومانو کی دا میتود په قوی ډول وړاندیز کوو. دا چی دا یو ډیر محفوظ پروسیجر دی نو نور ډاکترصاحبان هم کله چی غیر سرجیکل درملنه د رکتوم د پرولپس لپاره نتیجه ورنکړی، باید ناروغان د جراحی درملنه لپاره ریفر کړی.

ماخذونه:

Bhat, M.S. (2019). SRB's Manual of Surgery. 6th edition.

Chammas, et al., (2014)Rectal Prolapse and Cystic Fibrosis. J Pediatr Gastroenterol Nutr. 2014 Aug 25.

Diller, B., Groff, M.D., Hirikati, S. (2018). Rectal Prolapse in Infants and Children

Hill, S.R., Ehrlich, P.F., Felt, B. (2015). Rectal prolapse in older children associated with behavioral and psychiatric disorders.

Mann, W,. (2018). Diseases of the Colon, Rectum and Anus.

Oeconomopoulos, C.T., & Swenson, O. (2017) Thiersch'soperationsfor rectal prolapse in infants and children. Am J Surg.

Tschuor,C et al., (2013). Perineal stapled prolapse resection for external rectal prolapse: is it worthwhile in the long-term?. Tech Coloproctol. 2013 Oct. 17 (5):537-40.

Abstract

Rectal prolapse is a condition that is often seen in infancy and is usually managed by the pediatrician or family practitioner. Prevention of constipation, expeditious reduction of the

prolapse by the parents, and normal growth and development are the keys to successful non-surgical management. There are some children who do not respond to this regimen, and there are some "problem" children whose parents are too upset by the prolapse to care for it properly, so surgical treatment is the choice. Rectal prolapse that is intractable to the usual medical therapy was successfully managed without significant complications in 10 patients by simple sub- cutaneous encirclement of the anus with a heavy non-absorbable suture, which was in place until the suture was removed or broke after 4 to 6 months. Four patients required two sutures and one needed a third insertion. Since this procedure is simple, has no serious complications, and controls rectal pro- lapse, it is recommended as the preferred initial surgical treatment of this condition.
Keywords: Rectal prolapse, simple subcutaneous encirclement of the anus